

# MOLUSCO CONTAGIOSO. A PROPÓSITO DE UN CASO EN PACIENTE INFANTIL

MOLLUSCUM CONTAGIOSUM. A REPORT ON A CHILD PATIENT CASE

**Autores:** Alicia Caamaño Dosil<sup>(1)</sup>, Benigno Monteagudo Sánchez<sup>(2)</sup>, Javier Pérez Valcárcel<sup>(3)</sup>, Abián Mosquera Fernández<sup>(4)</sup>

(1) Grado en Podología. Universidade da Coruña.

(2) Licenciado en Medicina y Cirugía. Servicio de Dermatología. Complejo Hospitalario Universitario de Ferrol.

(3) Licenciado en Medicina y Cirugía. Servicio de Anatomía Patológica. Complejo Hospitalario Universitario de Ferrol.

(4) Profesor contratado Doctor. Departamento de Ciencias de la Salud. Facultad de Enfermería y Podología. Universidade da Coruña.

**Contacto:** [aliciadosil@gmail.com](mailto:aliciadosil@gmail.com)

Fecha de recepción: 09/10/2015  
Fecha de aprobación: 04/11/2015

## RESUMEN

En este artículo se muestra el caso de una niña de 6 años de edad que presenta moluscos contagiosos en las extremidades inferiores destacando los hallazgos clínicos y dermatoscópicos característicos de este proceso y su tratamiento. Se trata de una patología especialmente frecuente en niños en la que la dermatoscopia como técnica no invasiva, facilita su diagnóstico al igual que en otros procesos infecciosos. La sintomatología clínica y las pruebas de imagen constituyen la base del diagnóstico. El tratamiento de elección consiste en su completa escisión quirúrgica.

**Palabras clave:** dermatitis atópica, enfermedad de víricas, molusco contagioso, infancia.

## ABSTRACT

In this article a clinical case of a 6-year-old girl showing molluscum contagiosum in the lower extremities is displayed highlighting clinical and dermatoscopic findings of this disorder and its treatment. It is a particularly common condition in children in which dermoscopy as a non-invasive technique facilitates its diagnosis as in other infectious diseases. Clinical symptoms and imaging tests are basic for diagnosis. The treatment of choice consists of its complete surgical removal.

**Keywords:** atopic dermatitis, virus disease, molluscum contagiosum, childhood.

## INTRODUCCIÓN

El molusco contagioso es una enfermedad cutánea de origen vírico causada por un virus perte-

ciente al grupo de los poxvirus (molluscipoxvirus). El contagio de este virus está asociado a factores como el calor, la humedad ambiental y la mala higiene, pudiendo transmitirse por autoinoculación, de una persona a otra, por contacto sexual o a través de objetos contaminados.

Afecta especialmente a niños (sobre todo a afectados de dermatitis atópica y usuarios de piscina), personas inmunodeprimidas y adultos (a menudo como infección de transmisión sexual)<sup>(1-3)</sup>.

En la infancia, la prevalencia de esta infección se encuentra entre el 5,1% y el 11,5%, con una mayor incidencia a los 1-4 años de edad<sup>(4)</sup>. En nuestro país los moluscos contagiosos son motivo de consulta dermatológica en el 8,4% de los pacientes menores de 16 años<sup>(5)</sup>. Suele presentarse bajo la forma de lesiones papulosas, umbilicadas, de menos de 4 mm de diámetro con un color parecido al de la piel o translúcidas. La cara flexora de las extremidades y el tronco son las localizaciones más frecuentes en la infancia, aunque también es habitual la afectación del área genital en adultos y el área facial en inmunodeprimidos<sup>(1,3)</sup>.

En el caso de los niños, mientras persisten las lesiones, este proceso infeccioso obliga a suspender ciertas actividades como la piscina o los deportes de contacto. En un tercio de los casos les genera prurito y no es excepcional la aparición de una reacción eczematosa alrededor de los moluscos o complicaciones como la sobreinfección bacteriana<sup>(3)</sup>.

Su diagnóstico es fundamentalmente clínico. A este respecto, la dermatoscopia muestra una es-

estructura lobulada con un poro central en el que hay material amorfo polilobular y vasos periféricos. Ocasionalmente es preciso recurrir a la citología o al estudio histopatológico. El diagnóstico diferencial incluye cuadros tan variados como procesos víricos (verrugas vulgares), el síndrome de Gianotti-Crosti, eczema herpético, eczema papuloso de la dermatitis atópica, xantogranuloma juvenil o el granuloma anular papuloso<sup>(2,6)</sup>.

En este artículo se muestra el caso de una niña de 6 años de edad que presenta moluscos contagiosos en las extremidades inferiores destacando los hallazgos clínicos y dermatoscópicos característicos de este proceso y su tratamiento.

### DESCRIPCIÓN DEL CASO

#### Antecedentes.

Niña de 6 años de edad con el antecedente personal de dermatitis atópica moderada desde los 2 años a tratamiento con corticoides tópicos de mediana potencia y emolientes, que es remitida a consultas externas de Dermatología del Hospital Naval de Ferrol (Área Sanitaria de Ferrol) en noviembre de 2014 por la presencia, desde hace 2 meses, de lesiones pruriginosas en piernas.

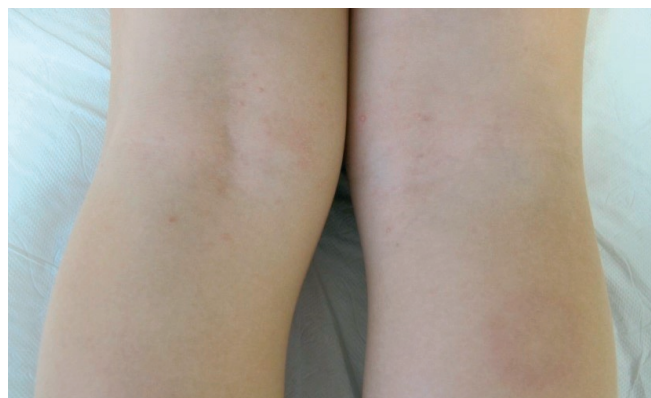A la exploración física se evidenciaron varias pápulas umbilicadas de menos de 0,5 cm de diámetro localizadas sobre una zona eczematosa en los huecos poplíteos<sup>(Imagen 1)</sup>.

En la dermatoscopia (Dermatoscopio DermLite II Pro) se apreció un orificio central y en la periferia vasos puntiformes<sup>(Figura 2)</sup>.

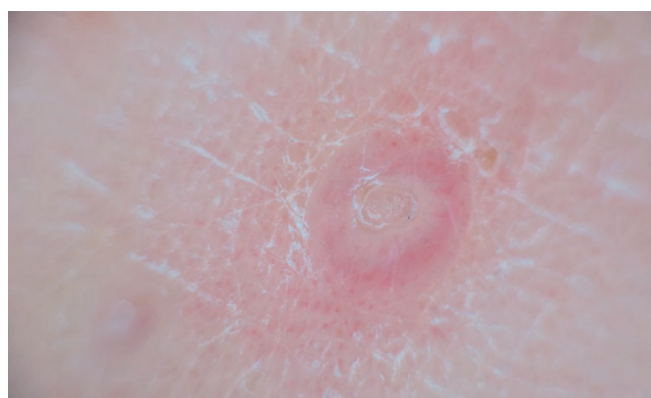Se realizó curetaje de las lesiones cuyo estudio histopatológico mostró una lesión en forma de lóbulos endofíticos de epitelio escamoso con cuerpos de molluscum madurando hacia la superficie<sup>(imágenes 3 y 4)</sup>, confirmando así el diagnóstico de presunción, de molusco contagioso. Posteriormente se le indicó que realizara limpieza diaria con agua y jabón de las lesiones tratadas y aplicación de mupirocina tópica durante una semana.

### DISCUSIÓN

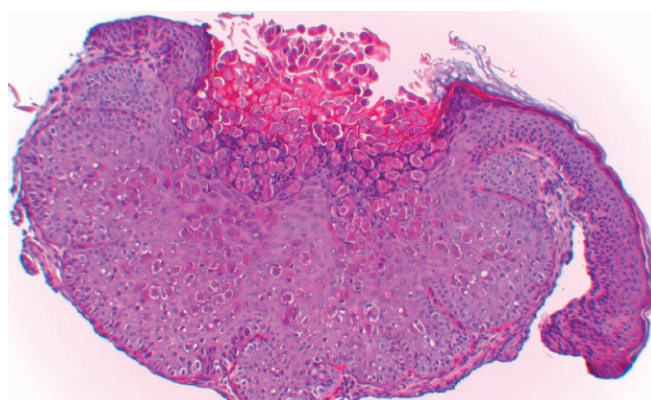
Dado que el molusco contagioso constituye un proceso autolimitado, en ocasiones se tiende a la abstención terapéutica. Sin embargo, es conveniente señalar que la resolución espontánea puede tardar años facilitando el contagio y la po-



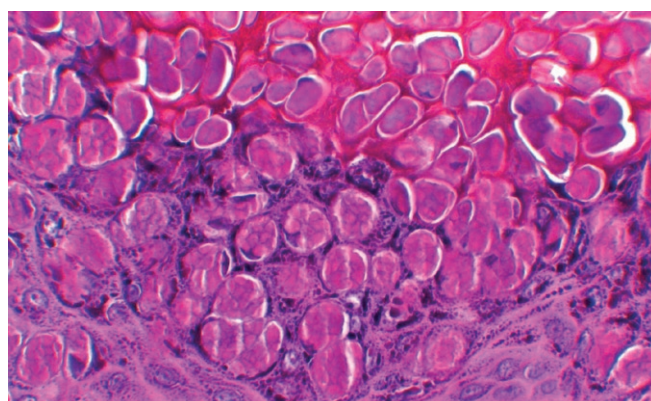
**Imagen 1** - Aspecto de las lesiones sobre los huecos poplíteos.



**Imagen 2** - Imagen dermatoscópica.



**Imagen 3** - Imagen histopatológica (hematoxilina-eosina x40s).



**Imagen 4** - Cuerpos de molluscum ocupando casi la totalidad de cada célula infectada (hematoxilina-eosina x100)

sibilidad de generar complicaciones como inflamación, abscesos, impetiginización o cicatrices.

La elección del tratamiento variará en función de las características del paciente, del número y localización de las lesiones e incluso de la experiencia del clínico.

En la práctica diaria, la técnica más utilizada es el curetaje de la lesión (previa anestesia tópica para minimizar el dolor) y la aplicación de hidróxido potásico.

Existe además un amplio abanico de tratamientos tópicos que generan una respuesta inflamato-

ria local como la cantaridina y el ácido salicílico; agentes modificadores de la respuesta inmunitaria (imiquimod y cidofovir); y tratamientos físicos<sup>(7-9)</sup>, como la criocirugía, la laserterapia y la terapia fotodinámica.

Como medida de prevención debe evitarse el contacto físico con individuos infectados<sup>(10)</sup>.

Como conclusión, advertir de que el molusco contagioso representa una infección vírica frecuente en la práctica clínica diaria, que debe ser diagnosticado y tratado para evitar la diseminación y el contagio a otras personas.

## BIBLIOGRAFÍA

1. Monteagudo B, Cabanillas M, León-Muiños E, Suárez-Amor O, Vázquez-Blanco M, Corrales A. Molusco contagioso: ¿Cuándo debería iniciarse el tratamiento? *Acta Pediatr Esp.* 2010; 68(2): 91-4.
2. Ferrándiz Pulido C, Ferrándiz C. Molluscum contagiosum. *Piel.* 2010; 25:203-10.
3. Monteagudo B, Cabanillas M, Acevedo A, de las Heras C, Pérez-Pérez L, Suárez-Amor O, Ginarte M. Molusco contagioso: estudio descriptivo. *An Pediatr.* 2010; 72:139-42.
4. Olsen JR, Gallacher J, Piquet V, Francis NA. Epidemiology of molluscum contagiosum in children: a systematic review. *Fam Pract.* 2014; 31:130-6.
5. Casanova JM, Sanmartín V, Soria X, Baradad M, Martí RM, Font A. Dermatitis infantiles en la consulta de Dermatología de un hospital general universitario en España. *Actas Dermosifiliogr.* 2008; 99:111-8.
6. Vacas del Arco B. Molusco contagioso. *FMC.* 2010; 17:141.
7. Sandoval Mayén P, Quiñones Venegas R, Ferrusco Ontiveros MR, González RA, Mayorga Rodríguez JA. Hallazgos dermatoscópicos de molusco contagioso en pacientes del Instituto Dermatológico de Jalisco Dr. José Barba Rubio, atendidos de diciembre de 2011 a enero de 2012. *Dermatol Rev Mex.* 2012; 56:162-6.
8. Godoy Gijón E, Fraile Alonso M, de Unamuno Pérez P. Molluscum contagiosum: valoración terapéutica. *FMC.* 2009; 16:627-33.
9. Monteagudo B, Cabanillas M, Acevedo A, de las Heras C, Suárez-Amor O, Ramírez-Santos A, Labandeira J. Tratamiento mediante curetaje de moluscos contagiosos: estudio descriptivo. *Actas Dermosifiliogr.* 2011; 102:157-8.
10. Allevato MA. Molusco contagioso. *Act Terap Dermatol.* 2004; 27: 50.