

EL VALOR DIAGNÓSTICO DE LA DERMATOSCOPIA EN LA ONICOMICOSIS BLANCA SUPERFICIAL

THE DIAGNOSTIC VALUE OF DERMATOSCOPY IN THE SUPERFICIAL WHITE ONYCHOMYCOSIS

Fecha de recepción: 19/02/2018
Fecha de aceptación: 24/02/2018

Sr. Director:

La onicomicosis (OM) es una infección de las uñas por hongos dermatofitos, filamentosos no dermatofitos o levaduras. Afecta al 10% de la población mundial constituyendo la mitad de todas las alteraciones ungueales. Predomina en adultos, aunque la incidencia en niños se está incrementando. La causada por dermatofitos se denomina tinea unguium, y comprende las tres cuartas partes del total de las OM. En ella el agente aislado con mayor frecuencia es *Trichophyton rubrum* seguido de *T. mentagrophytes* y *Epidermophyton floccosum*^(1,2). La OM por dermatofitos suele afectar las uñas de pies. Aproximadamente en el 30-40% de estos pacientes coexiste con tinea pedis sobre todo interdigital. El diagnóstico de presunción de OM es clínico y este normalmente debe confirmarse mediante estudio micológico (examen directo y cultivo), o histopatológico⁽³⁾. La dermatoscopia ayuda al diagnóstico (onicoscopia)^(4,5).

Presentamos los hallazgos clínicos y dermatoscópicos de un caso de OM blanca superficial en una paciente inmunocompetente. Mujer de 26 años sin antecedentes personales de interés, que presenta desde hace más de un año de lesiones pruriginosas en pies. No había realizado tratamiento previo.

A la exploración física observamos maceración y fisuración en espacios interdigitales de ambos pies. Además, presentaba múltiples manchas blancas opacas bien delimitadas en zona media de superficie dorsal de lámina ungueal del segundo y tercer dedo de pie derecho. Dichas manchas se desprendían al rascado. En la uña del tercer dedo la afectación se extendía hacia zonas proximal y distal de la lámina^(Imagen 1A). Con el dermatoscopio visualizamos áreas opacas de color blanquecino distribuidas de forma irregular en las láminas ungueales alteradas^(Imagen 1B). En la zona proximal afecta de la uña del tercer dedo la mancha era más compacta y adquiría una tonalidad algo amarillenta ^(Imagen 1C).

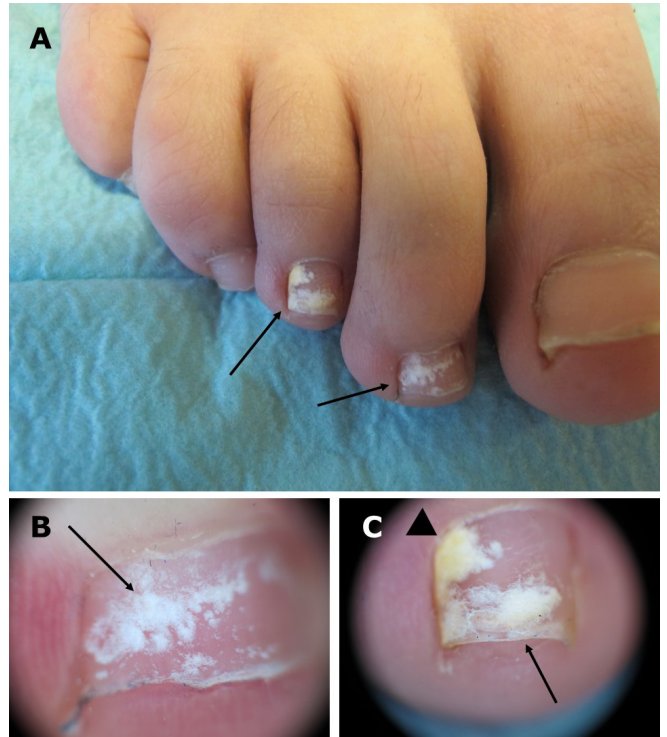


Imagen 1A. Manchas blancas (→) en lámina ungueal de segundo y tercer dedos de pie derecho. **Imagen 1B.** Imagen dermatoscópica de uña de segundo dedo. Áreas de color blanquecino distribuidas de forma irregular (→). **Imagen 1C.** Imagen dermatoscópica de uña de tercer dedo. Zonas opacas de color blanquecino (→), en zona proximal mancha más compacta y amarillenta (◄).

Con la sospecha diagnóstica de tinea pedis variedad interdigital y OM blanca superficial, se recogieron varias muestras de escamas de área interdigital y de uñas alteradas para estudio micológico. En los distintos cultivos creció *T. mentagrophytes*. Se pautó tratamiento con terbinafina oral 250 mg al día durante cuatro meses logrando resolución del proceso infeccioso.

En función de la clínica, la OM se clasifica en subungueal distal y lateral, superficial, subungueal proximal, endonyx, de patrón mixto, distrófica total y secundaria^(2,6,7).

La OM superficial, también llamada leuconiquia tricofítica, es una infección fúngica superficial de

la uña. Es infrecuente comprendiendo sólo el 1,5-7% del total de las OM. Suele afectar una o varias uñas de los pies de forma simultánea. Ocasionalmente se ha relacionado con inmunosupresión. Puede estar causada por hongos dermatofitos o no dermatofitos, pero su agente principal es *T. mentagrophytes* var. *interdigitale*. El término "OM blanca superficial" inicial dejó de usarse al ser restrictivo, de hecho muestra una gama de discromía que puede variar en función del organismo causal. Hay casos de OM negra superficial por *T. rubrum* y *Scytalidium dimidiatum*. Ahora se habla de OM superficial y a su vez se divide en blanca o negra^(2,8). Lo más característico de la clínica de esta forma superficial es un patrón en parches superficiales blancos bien delimitados o bien el estar organizado en estrías transversales en la superficie dorsal de la lámina ungueal. Puede aparecer de novo en la superficie dorsal o iniciarse por debajo del pliegue ungueal proximal. Suele extenderse de forma lenta pudiendo llegar a afectar de forma difusa toda la uña. Es típico que las lesiones sean muy friables al rascado. En ocasiones, igual que en nuestro caso, se trata de una OM superficial con penetración en profundidad, ya que el hongo invade desde una zona superficial inicial a una profunda de la lámina ungueal⁽⁹⁾.

La llamada OM de patrón mixto es la combinación de varias formas de OM en la misma uña. Las más habituales son la OM subungueal distal y lateral asociada a la forma superficial, y la subungueal proximal coexistiendo con la superficial⁽²⁾.

La dermatoscopia se utiliza en el diagnóstico de la OM sobre todo de la forma subungueal distal y lateral^(4,5). La OM blanca superficial muestra como hallazgos dermatoscópicos habituales áreas opacas de color blanco-amarillento distribuidas de forma irregular en la lámina ungueal⁽¹⁰⁾. Clásicamente se decía que como tratamiento de la OM blanca superficial se realizase raspado mecánico repetido de lámina afecta, y se utilizasen antifúngicos tópicos como amorolfina o ciclopirox en laca ungueal. Esto sigue siendo válido cuando el patrón es en parche blanco superficial. Sin embargo, cuando la OM superficial tiene un patrón estriado transversal, penetra en profundidad de la lámina, afecta de forma difusa toda la superficie dorsal o es una OM combinada, podría estar indicada la terapia oral con terbinafina, itraconazol o fluconazol^(6,8).

En conclusión, presentamos el caso de una mujer adulta no inmunodeprimida con OM blanca superficial y tinea pedis causados por *T. mentagrophytes*. Queremos mostrar las características clínicas de esta forma de OM, y destacar el valor de la dermatoscopia en su diagnóstico.

Autores: Benigno Monteagudo-Sánchez^(1,2)
Abián Mosquera-Fernández⁽²⁾
Fátima Santalla-Borreiros⁽²⁾

(1) Servicio de Dermatología.
Complejo Hospitalario Universitario de Ferrol.
(2) Facultad de Enfermería y Podología de Ferrol.
Universidad de A Coruña.

Contacto: benigno.monteagudo.sanchez@sergas.es

BIBLIOGRAFÍA

1. Tully AS, Traves KP, Studdiford JS. Evaluation of nail abnormalities. *Am Fam Physician*. 2012;85:779-87.
2. Hay RJ, Baran R. Onychomycosis: a proposed revision of the clinical classification. *J Am Acad Dermatol*. 2011; 65:1219-27.
3. García-Doval I, Cabo F, Monteagudo B, Álvarez J, Ginarte M, Rodríguez-Álvarez MX et al. Clinical diagnosis of toenail onychomycosis is possible in some patients: cross sectional diagnostic study and development of a diagnostic rule. *Br J Dermatol*. 2010;163:743-51.
4. Jesús-Silva MA, Fernández-Martínez R, Roldán-Marín R, Arenas R. Dermoscopic patterns in patients with a clinical diagnosis of onychomycosis-results of a prospective study including data of potassium hydroxide (KOH) and culture examination. *Dermatol Pract Concept*. 2015;5:39-44.
5. Piraccini BM, Balestri R, Starace M, Rech G. Nail digital dermoscopy (onychoscopia) in the diagnosis of onychomycosis. *J Eur Acad Dermatol Venereol*. 2013;27:509-13.
6. Asz-Sigall D, Tosti A, Arenas R. Tinea unguium: diagnosis and treatment in practice. *Mycopathologia*. 2017;182: 95-100.
7. González-López L, Monteagudo-Sánchez B, Mosquera-Fernández A, González-Vilas D, Ordóñez P. Onicomycosis subungueal proximal en paciente tratado con inhibidores del factor de necrosis tumoral alfa. *Semergen*. 2017;43:245-6.
8. Baran R, Hay R, Perrin C. Superficial white onychomycosis revisited. *J Eur Acad Dermatol Venereol*. 2004;18:569-71.
9. Baran R, Faergemann J, Hay RJ. Superficial white onychomycosis—a syndrome with different fungal causes and paths of infection. *J Am Acad Dermatol*. 2007;57: 879-82.
10. Alessandrini A, Starace M, Piraccini BM. Dermoscopy in the Evaluation of Nail Disorders. *Skin Appendage Disord*. 2017;3: 70–82.